P-219

顎関節症患者にインプラント治療を行った1例

○金子 泰英[1)]，山口 秀紀[2)]，齋藤 琢也[1)]，田原 秀起[1)]，佐藤 浩史[1)]

1) 日本インプラント臨床研究会，2) 日本大学松戸歯学部歯科麻酔学講座

A case which implant supported crown was provided to a patient with TMD

○KANEKO Y[1)]，YAMAGUCHI H[2)]，SAITOU T[1)]，TAHARA H[1)]，SATOU H[1)]

1) Cinical Implant Society of Japan，2) Department of Anesthesiology, Nihon University School of Dentistry at Matsudo

Ⅰ目的：約20年前から顎関節症の症状があった患者に対して,顎機能検査，マイオモニター，筋電図検査などにより顎位の評価を行いながらインプラント治療を行った結果，良好な結果を得られた症例を経験したので報告する．

Ⅱ症例の概要：患者は56歳女性．2012年7月，右上臼歯部の咬合痛を主訴に当院を来院した．約20年前に開口障害のためスプリント治療を受けていたが,その後も顎関節の違和感が継続していた．また2008年に矯正治療のため他院にて24，34，44便宜抜歯しており，12は先天性欠損である.
初診時パノラマX線写真，口腔内写真を下記に示す．

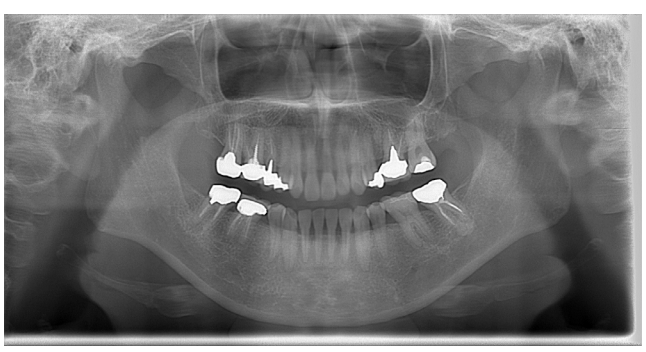

2013年2月，16の髄床底穿孔に対して保存療法および根管治療を行った．(図1)同月，顎機能検査，筋電図検査の結果，右側関節円板前方転位と診断．(図2，3)転位した関節円板を整復し，マイオモニターにより治療顎位を決めスプリント治療を行った．顎関節の症状改善後，全顎補綴を行った．2014年3月に16部の咬合痛が著明となりCTを撮影したところ，根尖部の透過像が拡大していたため抜歯しインプラントを埋入すること とした．(図4)2014年4月，16を抜歯，インプラント体 (OsseoSpeedTX φ5.0×11mm，AstraTech Implant System，Molndal，Sweden)を埋入した．なお，この際，中隔部をエキスパンダーバーにてホール形成拡大を行い，初期固定を得られるよう留意した．(図5)同年8月，2次手術を行い，2週間後に印象採得，テンポラ リーアバットを装着し問題がないことを確認し最終補綴へ移行．同年10月に陶材焼付冠を仮着性セメントにて装着，メインテナンスへ移行した．

図1

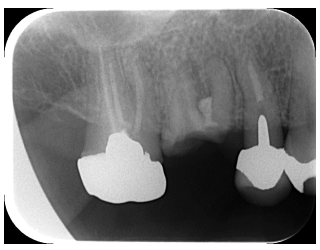

図2

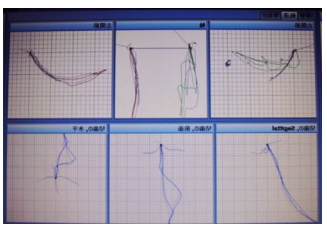

図3

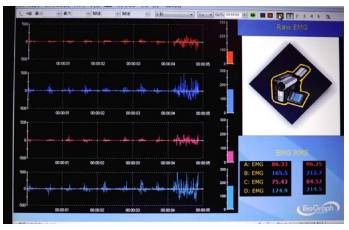

図4

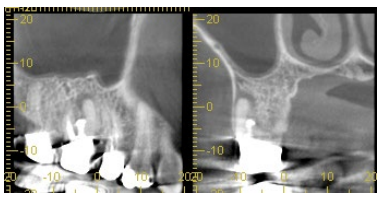

図5

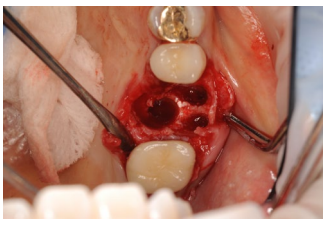

Ⅲ経過： 2018年12月 (4年後)，口腔内および顎関節に異常所見は確認されていない．X線写真においても顕著な骨吸収像やインプラント周囲炎等の異常所見は観察されなか ったことから経過良好と判した．また，患者は機能的に十分満足している．術後4年経過のパノラマX線写真，CT，口腔内写真を図6～9に示す．

図6

図8

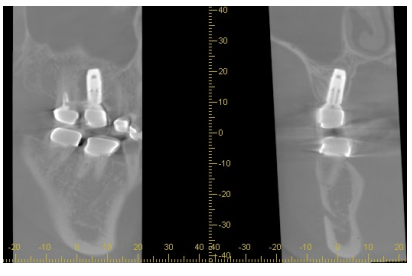

図7

図9

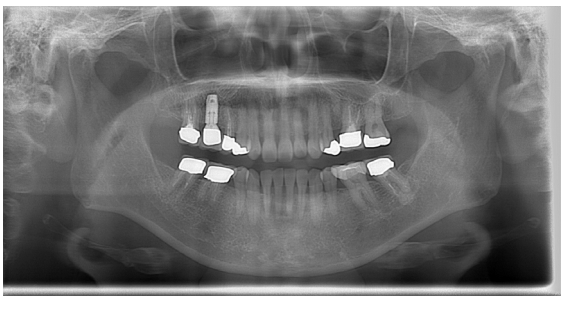

Ⅳ考察および結論： 20年間，顎関節症の症状が持続していた症例に対し，顎機能検査，マイオモニター，筋電図検査などにより顎位の評価を行いながらインプラント治療をおこない，顎位をニュートラルな位置に修正し全顎補綴を したことで安定した顎位が得られインプラントも機能していると考えられる．今後も経過観察は必要と考える．(治療 はインフォームドコンセントを 得て実施した．また発表についても患者の同意を得た．)

（公社）日本口腔インプラント学会
第50回記念学術大会
利益相反（COI）開示 2020年 9月 19日
筆頭発表者指名：金子泰英

本演題に関して、発表者の開示すべき利益相反状態はありません。